

Ecografía en Enfermería

Ana Yanguas Gómez⁽¹⁾, María Sánchez Porras⁽²⁾, Marta García Trigo⁽¹⁾, Elena Barahona Muñoz⁽¹⁾,
Pedro Cárdenas López⁽¹⁾, M.^a Luisa Luaces Crecis⁽¹⁾, Josefa Sosa Carmona⁽¹⁾

⁽¹⁾Enfermería. UCIP. Hospital Universitario Ramón y Cajal. Madrid

⁽²⁾UCIP. Hospital Universitario Ramón y Cajal. Madrid

Yanguas Gómez A, Sánchez Porras M, García Trigo M, Barahona Muñoz E, Cárdenas López P, Cárdenas López P, *et al.*
Ecografía en Enfermería. *Protoc diagn ter pediatr.* 2021;1:393-408.



RESUMEN

La ecografía a pie de cama puede ser utilizada para la valoración por parte de Enfermería en múltiples situaciones. Además, también ha demostrado ser útil en la realización de diferentes técnicas.

La ecografía permite comprobar una correcta intubación al descartar la intubación esofágica y determinar el movimiento pleural tras este procedimiento. También permite explorar la vejiga al determinar la presencia de globo vesical y establecer el posicionamiento adecuado de las sondas vesicales. Su utilización en la valoración neurológica por parte de Enfermería permite determinar el diámetro de la vaina del nervio óptico y los reflejos y el diámetro pupilares. Desde el punto de vista hemodinámico, se ha empleado en la medición del diámetro de la vena cava. Adicionalmente, su uso en la canalización de accesos vasculares por parte de Enfermería ha sido aceptado ampliamente en la canalización de vías centrales de acceso periférico y en la comprobación de la posición de los catéteres canalizados. Finalmente, también se ha utilizado en la colocación de sondas gástricas.

Palabras clave: ecografía en el punto de cuidado; intubación endotraqueal; hipertensión intracraneal; pupilas; sondaje vesical; accesos vasculares; sondaje gástrico.

Ultrasonography in Nursing Departments

ABSTRACT

Bedside ultrasound can be used for nursing assessment in multiple situations. Furthermore, it has also been shown to be useful in carrying out different techniques.

Ultrasonography allows correct intubation to be verified by ruling out esophageal intubation and determining pleural movement after this procedure. It also allows the bladder to be explored by determining the presence of the bladder balloon and establishing the proper positioning of the bladder catheters. Its use in the neurological assessment by nurses allows determining the diameter of the optic nerve sheath and reflexes and the pupillary diameter. From the hemodynamic point of view, it has been used to measure the diameter of the vena cava. Additionally, by nursing, its use in channeling vascular accesses has been widely accepted in channeling central peripheral access routes and in checking the position of channeled catheters. Finally, it has also been used in the placement of gastric tubes.

Key words: point of care ultrasound; endotraqueal intubation; intracranial hypertension; pupils; vesical catheterization; vascular access; gastric catheter.

1. ECOGRAFÍA EN INTUBACIÓN ENDOTRAQUEAL

1.1. Utilidades

Las características ecográficas de una correcta intubación traqueal son:

- No se observa distensión esofágica (el esófago es una cavidad virtual), por lo tanto, el tubo se encuentra en el interior de la tráquea. En caso de intubación esofágica, este se observa dilatado.
- Se aprecia deslizamiento de las pleuras y motilidad de hemidiafragmas en ambos hemitórax (se descarta intubación selectiva).

1.2. Elección de sonda

Sonda lineal de alta frecuencia.

1.3. Comprobación de intubación

- Plano transversal, escotadura supraesternal (**Figura 1a**).

- Si se visualizan dos columnas de aire, la intubación será esofágica (**Figura 1b**).
- Si se visualiza una sola columna de aire, el paciente estará intubado (**Figura 1c**).

1.4. Comprobación de deslizamiento pulmonar tras intubación

- Espacios intercostales 5.^o-7.^o, línea axilar anterior y posterior en ambos hemitórax.
- En caso de intubación selectiva derecha, solo se moverá la pleura derecha; se recupera el *sliding* pleural en hemitórax izquierdo retirando el tubo endotraqueal (TET) progresivamente (**Figura 2**).

2. EXPLORACIÓN DE LA VEJIGA

2.1. Utilidades

- Valorar globo vesical y necesidad de sondaje (medición de contenido vesical).

Figura 1. A: plano ecográfico: escotadura supraesternal. B: intubación esofágica (doble columna de gas). C: intubación traqueal (una columna de gas)

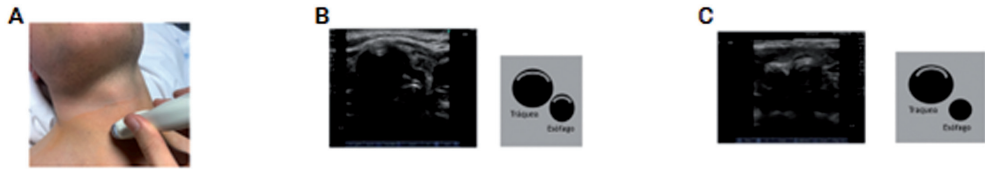
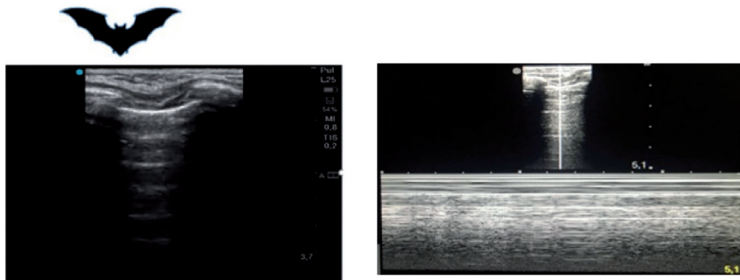


Figura 2. Signo del murciélago y líneas A. Signo de la orilla de mar. Modo M de deslizamiento pleural normal



- Comprobar normoposicionamiento de la sonda vesical.
- Ajustar la profundidad de acuerdo con las características del paciente.
- Situaciones de difícil exploración: obesidad, patología abdominal, pediatría, abdomen doloroso.
- Marcador de la sonda en la derecha anatómica del paciente.

2.2. Equipamiento

Sonda convex de baja frecuencia. Modo 2D.

2.3. Técnica de exploración

2.3.1. Corte transversal

- Sonda en zona suprapúbica.
- Ángulo aproximado de 60° (Figura 3a).

- Punto referencial de la imagen ecográfica en el lado izquierdo de la pantalla.
- Obtenemos una imagen anecoica y redondeada (vejiga) (Figuras 3b y 3c).

2.3.2. Corte longitudinal

- Sonda en la zona suprapúbica.
- Marcador de la sonda en dirección craneal.

Figura 3. A: corte transversal, ángulo de 60°. B: imagen de vejiga llena (corte transversal). C: imagen de vejiga llena con sondaje vesical (corte transversal).

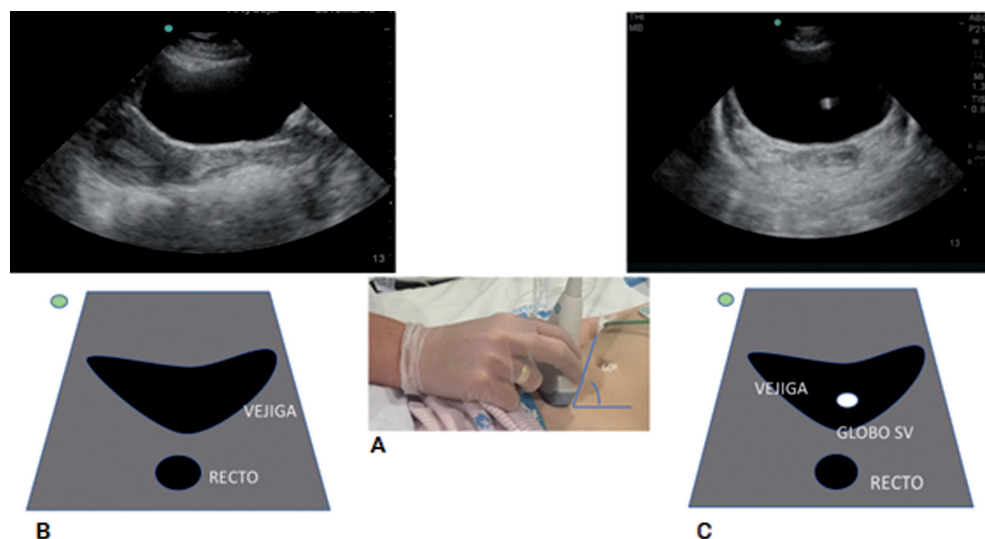
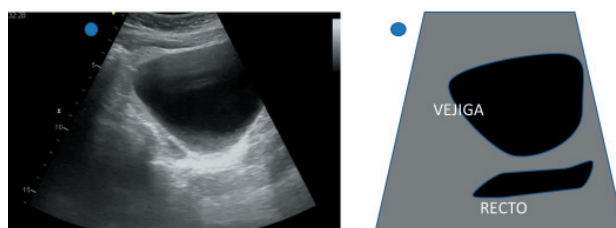


Figura 4 Imagen de vejiga (plano longitudinal)



- Punto referencial de la imagen ecográfica en el lado izquierdo de la pantalla (punto de color en la pantalla).
- Eje transversal: diámetro anteroposterior (AP) y lateral (**Figuras 5a** y **5b**).
- Obtenemos una imagen anecoica con forma de pera (vejiga) (**Figura 4**).
- Eje longitudinal: diámetro sagital (**Figura 5c**).

2.4. Medida de volumen vesical

- Se realiza obteniendo 3 medidas a partir de imágenes en 2D.

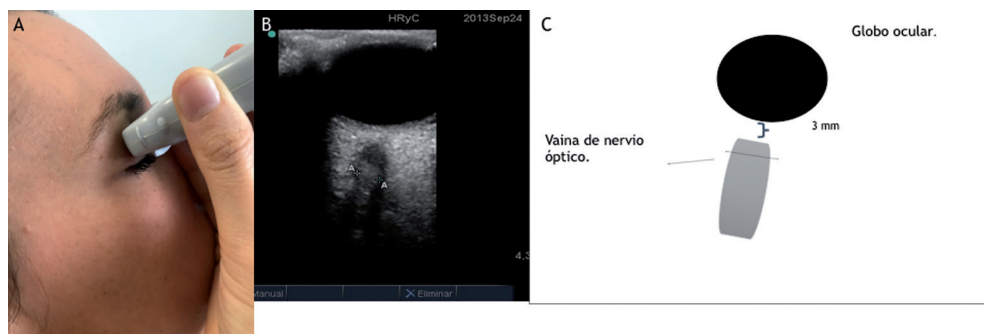
Obtenemos la medida utilizando la siguiente fórmula:

$$\text{PVR} \times 0,5 = \text{diámetro AP} \times \text{diámetro lateral} \times \text{diámetro sagital}$$

Figura 5. A: diámetro AP (corte transversal). B: diámetro lateral (corte transversal). C: diámetro sagital (corte longitudinal).

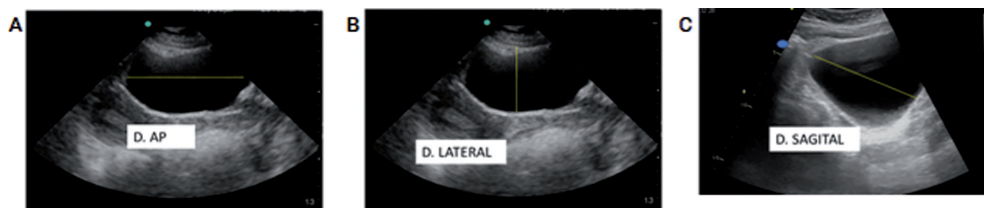

Figura 6. Exploración



3. ECOGRAFÍA DEL NERVIÓ ÓPTICO

3.1. Utilidades

- La medición del diámetro de la vaina del nervio óptico (VNO) permite estimar la presión intracraneal (PIC) de modo no invasivo.
- Posible alternativa a la fundoscopia, ya que no precisa dilatación pupilar (no interfiere con la exploración neurológica).
- Sencilla, reproducible y muestra una adecuada correlación con las mediciones de la PIC.

3.2. Exploración

- Elección de *software* oftálmico en el ecógrafo o, en su defecto, *software* venoso.

- Paciente en decúbito supino.
- Sonda lineal de alta frecuencia.
- Aplicamos sobre el párpado el transductor (**Figura 6a**) e identificamos en plano transversal la VNO como una imagen hipoeoica retrobulbar, cuyo diámetro debe ser medido a 3 mm de profundidad desde la retina (**Figuras 6b** y **6c**). Medición del ancho de la vaina de mielina que rodea el nervio óptico (**Tabla 1**).

Tabla 1. Diámetros de la vaina del nervio óptico

Edad	Diámetro normal VNO	Hipertensión intracraneal (HTIC)
Niños		>5 mm
1 año	<4 mm	
2 años	4,5-5 mm	
Adultos	5-5,7 mm	>5-5,7 mm

Figura 7. Valoración del reflejo pupilar en poscirugía

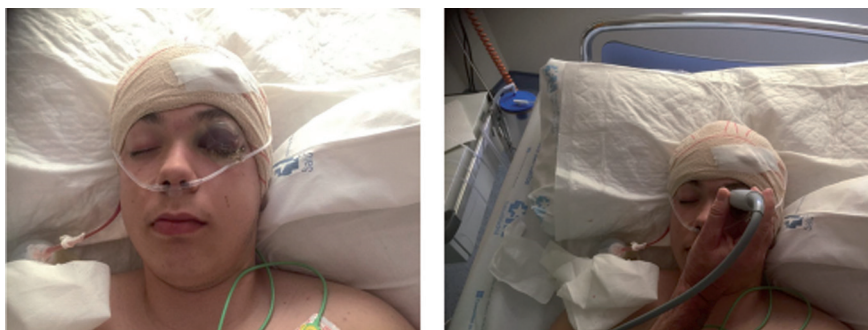
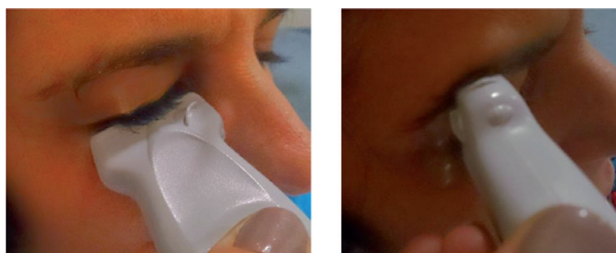
Figura 8. Corte transversal (izda.) y longitudinal (drcha.).



4. REFLEJO PUPILAR

4.1. Utilidades

- Valoración pupilar en enfermos de difícil exploración:
 - Altos niveles de sedación y pupilas puntiformes.
 - Imposibilidad de apertura palpebral (edema poscirugía o trauma ocular) (Figura 7).

4.2 Exploración

- Sonda lineal de alta frecuencia (10 MHz).
- Paciente en decúbito supino.

- Elección de *software* oftálmico en el ecógrafo o, en su defecto, *software* venoso.
- Corte transversal o longitudinal (Figura 8). Visualizamos la pupila redonda y el reflejo pupilar iluminando la pupila contralateral (Figura 9).

Figura 9. Valoración del reflejo pupilar, iluminando la pupila contralateral

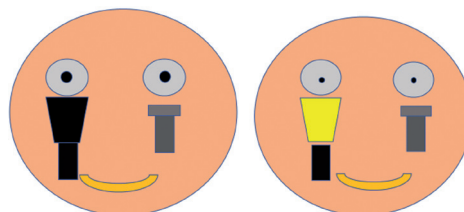


Figura 10. Medida de las pupilas derecha e izquierda

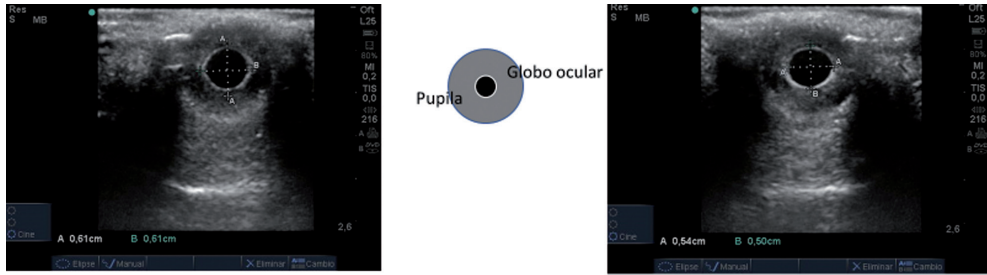
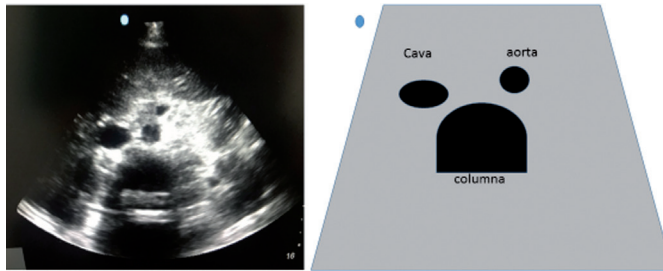


Figura 11. Corte transversal de la ventana subcostal



- Medición de ambas pupilas para valorar posible anisocoria (**Figura 10**).

5. MEDIDA DE LA VENA CAVA

5.1. Utilidades

En pacientes hemodinámicamente inestables, indicará si el paciente se podría beneficiar de una expansión de volumen.

5.2. Equipamiento

Sonda convexa de baja frecuencia. Modo 2D y M.

5.3. Técnica de examen

- Marcador de la sonda en la derecha anatómica del paciente.
- Punto referencial de la imagen ecográfica en el lado izquierdo de la pantalla.
- Paciente en decúbito supino.
- Ventana subcostal (eje de cavas) debajo del apéndice xifoides.

5.3.1. Corte transversal

En este corte visualizaremos la columna vertebral a nivel central y, a ambos lados, la aorta y

la vena cava inferior (VCI) (**Figura 11**). La VCI se colapsa con la respiración del paciente al tener una pared más fina que la aorta, ya que esta última es más gruesa y tiene un latido más diferenciado.

5.3.2. Corte longitudinal

Una vez localizada la VCI, cambiaremos el plano a uno longitudinal, en el que veremos como la VCI se va alargando y acaba insertándose en la aurícula derecha (AD) (**Figura 12**).

El diámetro de la VCI deberá ser valorado a 2 cm de la unión de la AD y la VCI.

5.4. Medidas

- Modo M.
- La VCI varía en función de la respiración del paciente, por lo que tomaremos el valor máximo y el mínimo.
- En respiración espontánea:
Inspiración = valor mínimo; espiración = valor máximo (**Figura 13**).
- Índice de colapsabilidad:

$$\frac{\{(\text{Valor máximo} - \text{valor mínimo}) / \text{Valor máximo}\} \times 100}$$

Figura 12 Corte longitudinal de la ventana subcostal.

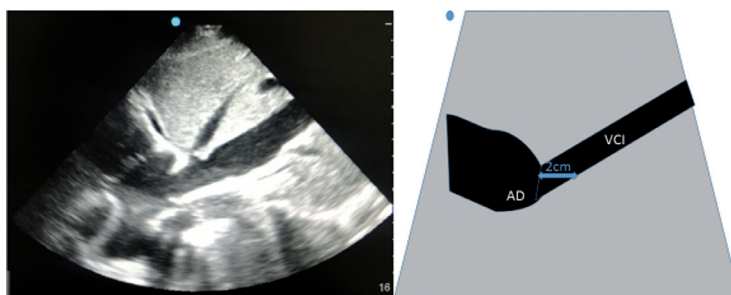
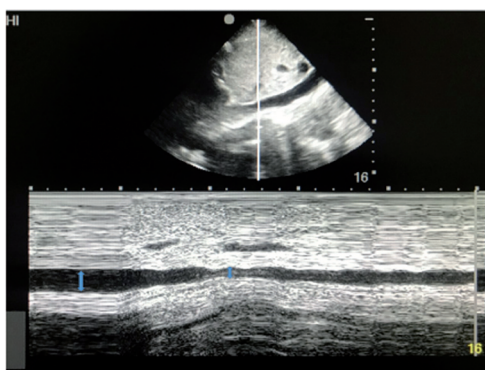


Figura 13. Modo M. Medida de índice de colapsabilidad



Si el índice de colapsabilidad es mayor de un 50%, el paciente podría beneficiarse de la infusión de líquidos.

- Una distensión de la VCI superior al 18% en pacientes relajados y con ventilación mecánica predice la respuesta positiva a volumen. Dicha cifra se calcula con el índice de distensibilidad:

$$\frac{\{(VCI \text{ inspiración} - VCI \text{ espiración}) / VCI \text{ inspiración}\} \times 100}$$

Ventilación mecánica: inspiración = valor máximo; espiración = valor mínimo.

6. CANALIZACIÓN DE ACCESOS VASCULARES

6.1 Utilidades

- Localizar y canalizar vías centrales de acceso periférico.
- Comprobar el posicionamiento del catéter central colocado por vía periférica (PICC).

6.2 Ventajas

- Localizar vasos trombosados.
- Identificar válvulas venosas.
- Disminuir los tiempos de canalización (aumenta la tasa en el primer intento).
- Disminuir la tasa de complicaciones.
- Evitar la transfixión de la estructura vascular.
- Localizar la punta del catéter.

6.3. Canalización ecoguiada

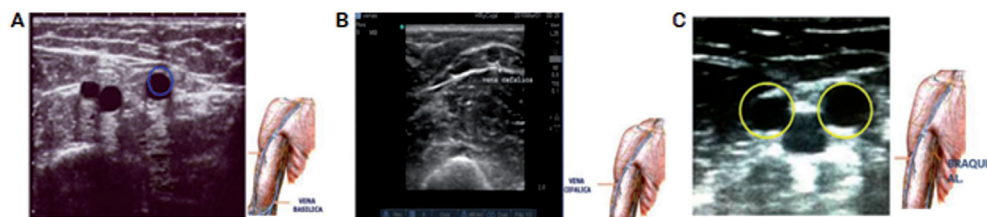6.3.1. Elección de sonda

Sonda lineal de alta frecuencia (7,5-10 MHz).

6.3.2. Localización de vaso

- Vena basilíca (**Figura 14a**):
 - Vía de mayor calibre (8 mm).
 - Recta en la parte superior del brazo.
 - Mejora colocando el brazo a 90° con respecto al cuerpo.
 - Trayecto directo a la vena axilar.
 - Inconveniente: cercanía a la arteria axilar.
- Vena cefálica (**Figura 14b**):
 - Fácil acceso para la inserción y posterior mantenimiento.
 - Fácil de palpar y localizar visualmente.
 - El vaso puede ser pequeño con recorrido tortuoso (6 mm).
 - Unión de la vena axilar en un ángulo que puede dificultar su avance.
 - El vaso se estrecha a medida que asciende por el brazo.
- Vena braquial (**Figura 14c**):
 - Vaso de gran tamaño.

Figura 14. A: corte transversal de la vena basilica. B: corte transversal de la vena cefálica. C: Corte transversal de la vena braquial.



- Vía habitualmente preservada, incluso en casos de numerosos tratamientos intravenosos.
- Proximidad del nervio y del paquete vasculonervioso.

6.3.3. Elección de vaso

- Mayor calibre.
- Trayecto más recto.
- Ausencia de válvulas.
- Lejos de arterias y nervios.
- Más confortable para el enfermo.
- Menor riesgo de infección.
- Mayor facilidad de fijación.

6.3.4. Diferencia entre arteria y vena

La arteria es una estructura redonda, de paredes gruesas, pulsátil, de menor calibre y que no colapsa al presionar el transductor. Por otro lado, la vena es una estructura más ovalada, de paredes más finas, no pulsátil, de mayor cali-

bre y que colapsa al presionar el transductor (Figura 15).

6.3.5. Elección de plano ecográfico

- Plano transversal:
 - La derecha del paciente será el lado izquierdo de la imagen ecográfica y la zona izquierda será el lado derecho de la imagen.
 - El transductor se coloca perpendicular al vaso (Figura 16).
- Plano longitudinal:
 - El lado izquierdo de la imagen ecográfica será la zona superior de la sonda y el lado derecho de la imagen ecográfica lo hará con la parte inferior de la sonda.
 - El transductor se coloca paralelo al vaso (Figura 16).

6.3.6. Elección del plano de punción

- En plano: la aguja se ve en todo su recorrido (Figura 17).

Figura 15. A: arteria y venas al comprimir con transductor. B: arteria y venas sin comprimir con transductor. C: imagen de arteria con Doppler. D: imagen de vena con Doppler

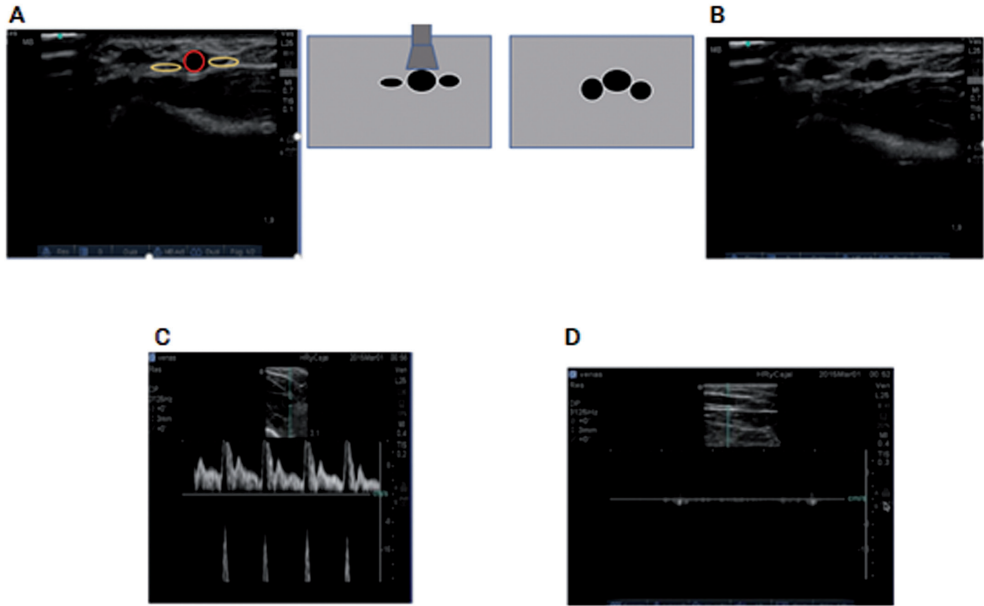


Figura 16. Transductor perpendicular y paralelo al vaso.

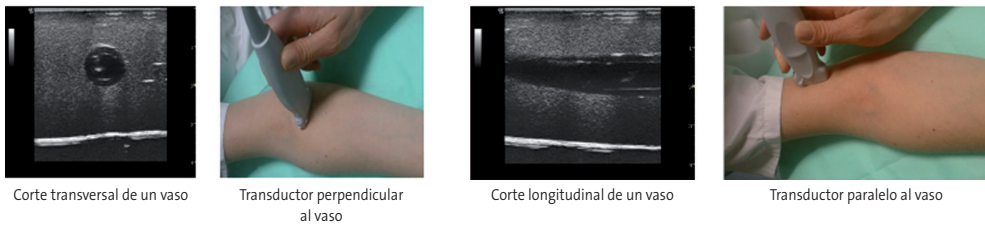
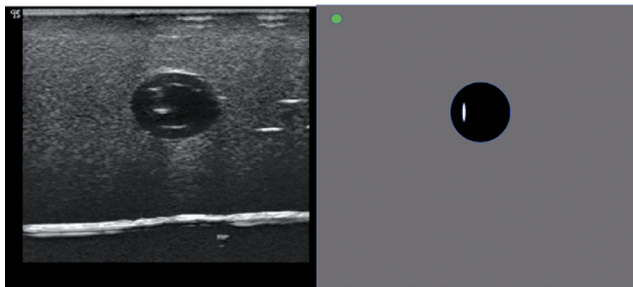


Figura 17. Punción en plano



- Fuera de plano: solo se ve un segmento de la aguja, esté el vaso en longitudinal o en transversal (**Figura 18**).

6.3.7. Técnica de punción

- Un explorador canalizador. Sonda en mano no dominante.
- Alinear el campo de punción con la pantalla del ecógrafo (centrar imagen vascular en la pantalla) (**Figura 19a**).
- Punción cerca de la sonda con ángulo de 45° (**Figura 19b**).
- Atravesar pared y observar que refluye. Retirar la sonda en ese momento (**Figura 19c**).

6.3.8. Procedimiento estéril (protocolo Bacteriemia Zero).

- Bata, mascarilla, gorro y guantes para las dos enfermeras canalizadoras.
- Gorro y mascarilla para todos los presentes en el *box*.
- Cama cubierta con sábana estéril.
- Campo estéril a 1 m de la cama.

6.3.9. Comprobación de la situación del catéter

- a. Se realiza un eje de cavas para visualizar el catéter en la cava superior (**Figura 20a**).

Figura 18. Punción fuera de plano

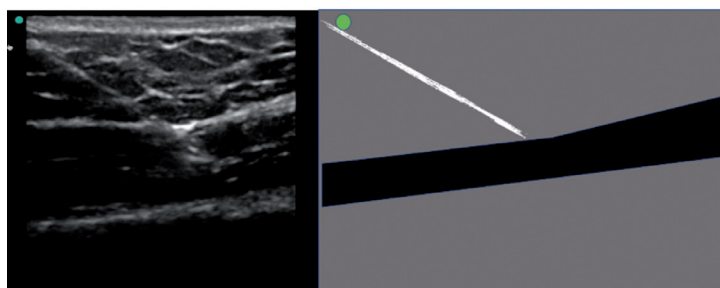


Figura 19. A: imagen de vena centrada. B: un explorador canalizador. Angulo de 45° en mitad de la sonda. C: Retiramos la sonda cuando vemos que refluye.

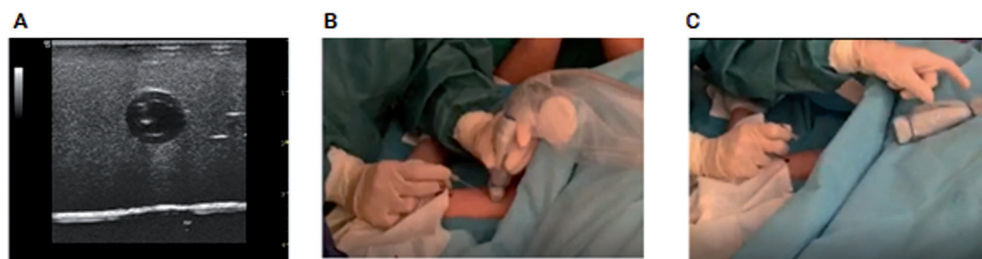

Figura 20. A: catéter posicionado en la cava. B: burbujas en la AD

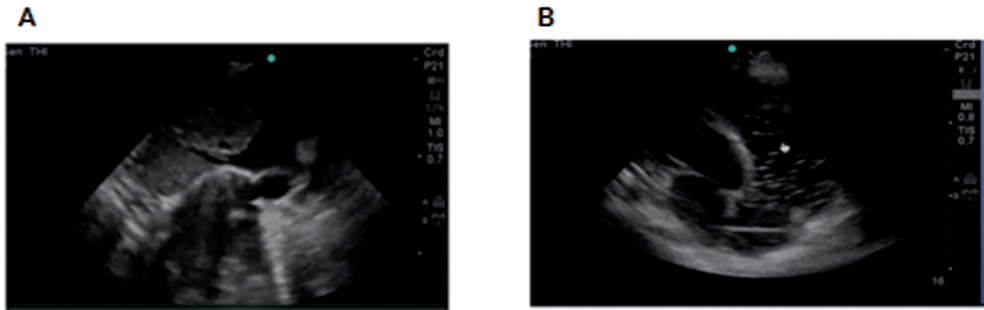
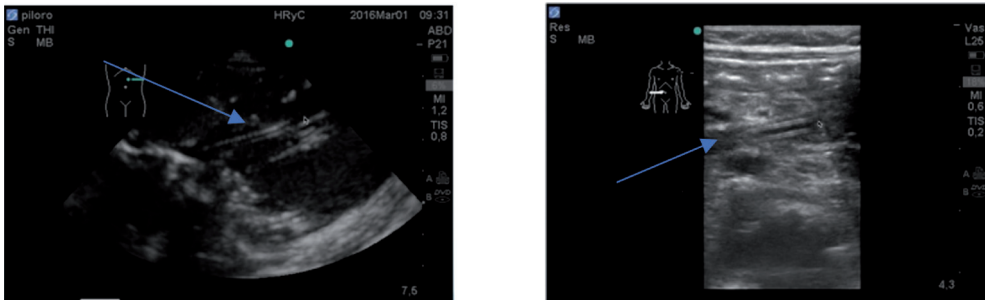


Figura 21. Imagen de doble carril de sonda (flecha).



b. En caso de no visualizar el catéter, localizaríamos un cuatro cámaras e infundiríamos SSF agitado (conectar dos jeringas con una llave de tres pasos y pasar SSF de una a otra rápido), cuyas turbulencias se visualizarían en forma de burbujas en la AD (**Figura 20b**).

comprobación de si ha pasado píloro o no se hace con Rx, o verificando la cantidad de restos gástricos a través de sonda nasogástrica (SNG).

7.2. Realización de la técnica

- Seleccionamos sonda convex o lineal (niños muy pequeños).
- Exploración en la zona subxifoidea, desplazándonos a la izquierda del paciente. Ahí visualizaremos una estructura en carril, que será la sonda que buscamos (**Figura 21**).
- Nos desplazamos al hemiabdomen derecho superior y medio. Si ahí visualizamos la sonda, esta estará bien posicionada. Cuanto

7. INSERCIÓN DE SONDAS GÁSTRICAS

7.1. Utilidades

Confirmar si un sondaje transpilórico ha sido exitoso o no.

Habitualmente, la inserción de la sonda transpilórica es una inserción ciega, por lo que la

más abajo e inferior en el lado derecho visualicemos la sonda, más certeza se tendrá de que la sonda está transpilórica.

8. GUÍA RÁPIDA

- Intubación endotraqueal:
 - Sonda lineal, escotadura supraesternal, transversal.
 - Imagen: ver una única columna de aire. Comprobar deslizamiento pulmonar o movimiento diafrágico izquierdo.
- Exploración de la vejiga:
 - Sonda convex, zona suprapúbica, 60°, corte transversal (imagen redondeada negra), corte longitudinal (imagen con forma de pera).
 - Medida del volumen vesical a partir del diámetro AP y lateral (eje transversal) y diámetro sagital (eje longitudinal).
- Ecografía del nervio óptico (estimación de la presión intracraneal):
 - *Software* oftálmico/venoso, sonda lineal, plano transversal sobre el párpado.
 - Medida del ancho de la vaina del nervio óptico. Datos de la hipertensión intracraneal:
 - Niños >5 mm.
 - Adultos >5 mm (5-7 mm).
- Reflejo pupilar:
 - Sonda lineal, *software* oftálmico/venoso, corte transversal o longitudinal.
- Valoración del reflejo pupilar iluminando la pupila contralateral.
- Medida de la VCI (si se beneficiaría de expansión de la volemia):
 - Sonda convexa, ventana subcostal. Localizarla en eje transversal y realizar medidas del diámetro en eje longitudinal.
 - Podrían beneficiarse de infusión de líquidos si:
 - Respiración espontánea: índice de colapsabilidad mayor del 50%.
 - Ventilación mecánica: índice de distensibilidad mayor del 18%.
- Canalización de accesos vasculares:
 - Sonda lineal, plano transversal o longitudinal.
 - Elección del vaso más adecuado.
 - Diferencia entre arteria (redonda, pulsátil, menor calibre, no colapsa, paredes gruesas, flujo Doppler sistólico) y vena (ovalada, no pulsátil, mayor calibre, colapsa, paredes más finas, flujo Doppler continuo).
 - En plano o fuera de plano
 - Centrar imagen vascular en la pantalla.
 - Procedimiento según protocolo Bacteriemia Zero.
 - Comprobación de la punta del catéter:
 - Eje de cavas: vena cava superior.

- Cuatro cámaras: infusión de SSF agitado en la AD.
- Inserción de sondas gástricas:
 - Sonda convexa, eje subxifoideo hacia la izquierda. Posteriormente, explorar hemiabdomen derecho superior y medio.
 - Estructura en carril.

BIBLIOGRAFÍA

1. Choi SH, Min KT, Park EK, *et al.* Ultrasonography of the optic nerve sheath to assess intracranial pressure changes after ventriculo-peritoneal shunt surgery in children with hydrocephalus: A prospective observational study. *Anaesthesia*. 2015;70(11):1268-73.
2. Hoppmann R, Rao V, Bell F, *et al.* The evolution of an integrated ultrasound curriculum (iUSC) for medical students: 9-year experience. *Crit Ultrasound J* [en línea] [consultado el 02/07/2016]. 2015;7:18.
3. Lamperti M, Bodenham A, Pittiruti M, *et al.* International evidence-based recommendations on ultrasound-guided vascular access. *Intensive Care Med*. 2012;38(7):1105-17.
4. Lamperti M, Pittiruti M. Difficult peripheral veins: turn on the lights. *Br J Anaesth*. 2013;110(6):888-91.
5. Matsumoto M, Tsutaoka T, Yabunaka K, *et al.* Development and evaluation of automated ultrasonographic detection of bladder diameter for estimation of bladder urine volume. *PLoS One*. 2019;14(9):e0219916.
6. Muslu B, Sert H, Irem R, *et al.* Use of Sonography for Rapid Identification of Esophageal and Tracheal Intubations in Adult Patients. *J Ultrasound Med* [en línea] [consultado el 02/07/2016]. 2011;30:671-6.
7. Padayachy L, Padayachy V, Galal U, *et al.* The relationship between transorbital ultrasound measurement of the optic nerve sheath diameter (ONSD) and invasively measured ICP in children. *Childs Nerv Syst*. 2016;32(10):1769-85.
8. Rajajee V, Vanaman M, Fletcher J, *et al.* Optic nerve ultrasound for the detection of raised intracranial pressure. *Neurocrit Care*. 2011(15):506-15.
9. Rodríguez I, Bethencourt R, Domínguez D, *et al.* Utilidad de la ecografía en la monitorización del reflejo pupilar en pacientes politraumatizados. VIII Reunión de la Sección de Cuidados Intensivos de la SEDAR. Mayo 2016.
10. Rossetti F, Pittiruti M, Lamperti M, *et al.* The intracavitary ECG method for positioning the tip of central venous access devices in pediatric patients: results of an Italian multicenter study. *J Vasc Access*. 2015;16(2):137-43.
11. Sancho Gómez S, Ruiz Castro M, Martín Manzanedo M. Detección de globo vesical mediante ecografía realizada por enfermería ante la sospecha de retención urinaria aguda. *Nursing*. 2017;34(2):62-6.
12. Seif D, Perera P, Mailhot T, *et al.* Bedside ultrasound in resuscitation and the rapid ultrasound in shock protocol. *Crit Care Res Pract*. 2012;2012:503254.
13. Sun J, Sin S, Chou H, *et al.* Ultrasonography for proper endotracheal tube placement confirmation in out-of-hospital cardiac arrest patients: two-center experience. *Crit Ultrasound J* [en línea] [consultado el 02/07/2016]. 2014;6 (Suppl. 1):A29.

14. Swanminathan A. Cauda equina syndrome. REBEL EM blog [en línea] [consultado el 31/05/2018]. Disponible en: <https://rebelem.com/cauda-equina-syndrome/>.
15. Toscano M, Spadetta G, Pulitano P, *et al*. Optic Nerve Sheath Diameter Ultrasound Evaluation in Intensive Care Unit: Possible Role and Clinical Aspects in Neurological Critical Patients' Daily Monitoring. 2017,2017:1621428.
16. Vázquez Martínez JL, Hernández Villarroel AC, Tejado Castillo M, *et al*. Hipertensión intracraneal. Medición ecográfica de la vaina del nervio óptico. *An Pediatr (Barc)*. 2018;89(5):318-9.