

Síndrome hipertensivo endocraneal

M.^a Concepción Míguez Navarro, Almudena Chacón Pascual

Sección de Urgencias Pediátricas. Hospital General Universitario Gregorio Marañón. Madrid

Míguez Navarro MC, Chacón Pascual A. Síndrome hipertensivo endocraneal. Protoc diagn ter pediatr. 2020;1:105-117.



RESUMEN

El síndrome de hipertensión intracraneal (HTIC) se caracteriza por un incremento mantenido de la presión intracraneal (PIC) por encima de los límites de la normalidad. La PIC viene determinada por la presión de líquido cefalorraquídeo (LCR) dentro de los ventrículos cerebrales, la cual depende del flujo sanguíneo cerebral y el flujo de LCR. Su etiología es múltiple y su instauración puede ser aguda o crónica, lo que determina las diversas manifestaciones clínicas. La tríada de Cushing es un cuadro clínico tardío de la HTIC, la cual consiste en la combinación de hipertensión arterial sistémica, bradicardia y depresión respiratoria, y es un signo de herniación inminente. En cuanto a los hallazgos observados en la exploración física, el signo más específico de HTIC es el edema de papila, pero un examen de fondo de ojo normal no la descarta.

Es necesario el diagnóstico precoz para establecer las medidas terapéuticas adecuadas y así evitar las complicaciones neurológicas que puede desencadenar, así como instaurar el tratamiento etiológico preciso en función de su origen.

El objetivo del tratamiento inicial de la HTIC debe ir dirigido a asegurar la adecuada oxigenación y ventilación para prevenir la vasodilatación, y secundariamente, la elevación de la PIC causada por la hipoxemia e hipercapnia, así como mantener una tensión arterial normal para garantizar una adecuada presión de perfusión.

Palabras clave: presión intracraneal, hipertensión intracraneal, cefalea, vómitos, papiledema, hernia cerebral.

Intracranial hypertension syndrome

ABSTRACT

Intracranial hypertension (ICH) syndrome is a condition characterized by maintained increased intracranial pressure above its limits. ICH is determined by cerebrospinal fluid (CSF) pressure from ventricles, which depends on cerebral blood flow and CSF.

Its aetiology and pathogenic is diverse and its condition can be acute or chronic resulting in different clinical manifestations. Cushing's triad is a late phase of ICH, which consists of the common development of systemic arterial hypertension, bradycardia and respiratory depression. This is considered a sign of imminent brain herniation. As for the objective findings in physical exploration, the most specific sign of intracranial hypertension is papilledema, but a normal eye fundus examination does not rule out presence of the disease.

It is necessary early diagnosis to establish appropriate therapeutic measures and be able to avoid the neurological complications that can be triggered. Also, this may assure to provide the correct treatment according to its origin.

The aim of treatment should be leaded at first to ensuring adequate oxygenation and ventilation to prevent vasodilation and elevated ICH caused by hypoxemia and hypercapnia. Besides, it is essential to maintain normal blood pressure in order to assure an adequate cerebral perfusion.

Key words: intracranial pressure, intracranial hypertension, headache, vomiting, papilledema, brain herniation.

1. INTRODUCCIÓN

El síndrome hipertensivo endocraneal o hipertensión intracraneal (HTIC) es un síndrome clínico provocado por un aumento de la presión intracraneal (>20 mmHg durante más de cinco minutos con signos o síntomas) de etiología variada y común a muchas urgencias neurológicas.

El conocimiento de la fisiología de la presión intracraneal es indispensable para un reconocimiento y manejo terapéutico precoz de la HTIC.

El diagnóstico precoz de HTIC puede prevenir las secuelas neurológicas y la muerte.

2. PATOGENIA

La presión intracraneal (PIC) es el resultado de un equilibrio mantenido entre los diversos componentes que se alojan dentro de la bóveda

craneal. El cráneo es una estructura rígida con un volumen interno fijo destinado a albergar el tejido cerebral (80%), la sangre (10%) y el líquido cefalorraquídeo (LCR) (10%). Una alteración en cualquiera de estos componentes producirá un desequilibrio en este sistema obligando a instaurar mecanismos compensadores.

En condiciones normales, los valores de la PIC del líquido cefalorraquídeo (LCR) en niños oscilan en el momento de la punción lumbar entre 9 a 21 mmHg (12-28 cm H₂O). Se pueden producir elevaciones transitorias ocasionales con fenómenos fisiológicos, como los estornudos, tos o maniobras de Valsalva. Sin embargo, las elevaciones sostenidas > 20 mmHg (27 cm H₂O) son anormales.

Las distintas fases de la hipertensión intracraneal son:

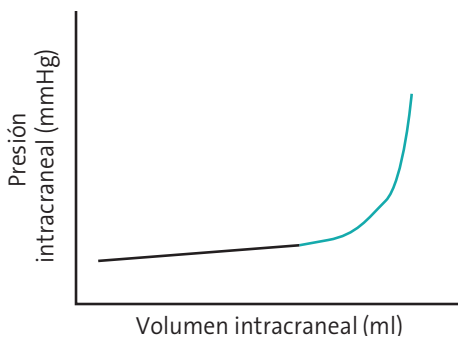
Fase de compensación: en fases iniciales el aumento de cualquiera de los componentes

intracraneales produce un desplazamiento de la sangre y el LCR a lo largo del eje espinal, manteniendo la PIC dentro de la normalidad.

En el caso de los lactantes donde las suturas craneales permanecen abiertas, la compensación inicial es un abombamiento de la fontanela anterior y un despegamiento de las suturas craneales con el objetivo de aumentar el volumen interno que el cráneo es capaz de albergar, dando como resultado un aumento del perímetro craneal.

Fase de descompensación: una vez alcanzado el límite de compensación se inicia el aumento progresivo de la presión ejercida por el LCR dentro de los ventrículos cerebrales produciéndose la HTIC. En esta fase, cualquier incremento adicional en el volumen de la lesión, se acompaña de un aumento correspondiente en PIC. La pendiente de la curva en esta fase es pronunciada, de modo que pequeños cambios en el volumen causan cambios significativos en la PIC (**Fig. 1**).

Figura 1. Relación no lineal entre presión intracraneal y volumen intracraneal



Línea negra: el aumento del volumen intracraneal produce un aumento ligero de presión intracraneal (fase de compensación).

Línea azul: tras el agotamiento del mecanismo compensador, un aumento ligero de volumen intracraneal produce un aumento exponencial de la presión intracraneal (fase de descompensación).

Fase de herniación: se produce cuando el aumento de presión en alguno de los compartimentos craneales delimitados por estructuras rígidas, como la hoz del cerebro, la tienda del cerebelo o el foramen magno, produce un desplazamiento del parénquima cerebral a través de dichas estructuras ocasionando una hernia del tejido cerebral. Como consecuencia de esta herniación se produce la lesión cerebral, por compresión y tracción de las estructuras implicadas, así como por isquemia debida a compromiso de los elementos vasculares.

3. ETIOLOGÍA

El síndrome de hipertensión intracraneal aparece como resultado de alteraciones en cualquiera de los elementos que alberga la bóveda craneal, siendo múltiples las causas y los mecanismos que pueden desencadenar este síndrome (**Tabla 1**).

Existe una entidad en la que se produce un aumento de la PIC de forma idiopática, descartándose cualquiera alteración secundaria responsable del mismo, conocido como hipertensión intracraneal idiopática o *pseudotumor cerebri* que se comenta aparte al final del capítulo.

4. CLÍNICA

El cuadro clínico se puede clasificar en tres grupos de síntomas y signos específicos en función del tiempo de evolución:

Tríada inicial: cefalea, vómitos y edema de papila.

La cefalea es uno de los síntomas principales tanto en casos de curso agudo como crónico.

Tabla 1. Clasificación etiológica de la hipertensión craneal

Aumento del volumen cerebral	Aumento del volumen sanguíneo	Aumento del volumen de LCR
<p>Procesos expansivos intracraneales:</p> <ul style="list-style-type: none"> • Tumores del SNC • Colecciones subdurales • Quistes aracnoideos • Abscesos cerebrales <p>Edema celular:</p> <ul style="list-style-type: none"> • Lesión axonal traumática • Lesión hipóxico isquémica <p>Edema vasogénico:</p> <ul style="list-style-type: none"> • Infecciones del SNC • Infartos isquémicos • Hematomas intracraneales <p>Edema intersticial:</p> <ul style="list-style-type: none"> • Hidrocefalia 	<p>Trombosis de senos venosos</p> <p>Hipercapnia</p> <p>Hipertensión arterial</p> <p>Traumatismo craneal</p> <p>Síndrome de vena cava superior</p>	<p>Hipersecreción (papilomas plexos coroideos).</p> <p>Obstrucción (tumores, hemorragias)</p> <p>Alteraciones de la reabsorción (trombosis senos venosos)</p> <p>Malfunción de válvula de derivación ventriculoperitoneal/atrial</p>

Tiene un carácter persistente, de predominio matutino (la posición en decúbito durante el sueño favorece el aumento de la PIC) y tiende a presentar mejoría con el ortostatismo. Se puede desencadenar por situaciones que aumenten la PIC como las maniobras de Valsalva.

Los vómitos son un síntoma acompañante frecuente y son normalmente proyectivos, sin náusea previa. Son más frecuentes por la mañana favorecidos por la situación de decúbito nocturno.

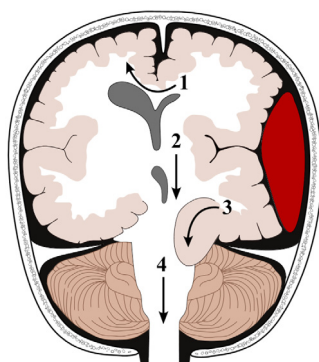
En recién nacidos y lactantes es característico encontrar un aumento de perímetro craneal con macrocefalia y dehiscencia de las suturas, así como protrusión de la fontanela anterior. En casos extremos, se puede observar desplazamiento de los globos oculares en dirección inferoexterna, acompañado en ocasiones de retracción palpebral y limitación de la mirada en sentido vertical superior (“ojos en puesta de sol”).

Progresión clínica: aparece disminución del nivel de consciencia bien por disminución de la presión de perfusión cerebral y disminución del flujo sanguíneo cerebral o por lesión de la formación reticular del tronco cerebral.

Fenómenos de enclavamiento: se producen por desplazamiento de la masa cerebral por el aumento de PIC. Los signos clínicos son diferentes según el lugar de la herniación (**Fig. 2**).

En función del tiempo de instauración de la HTIC la sintomatología puede variar:

- En cuadros de inicio agudo puede aparecer una alteración brusca del estado mental caracterizada por obnubilación o somnolencia, o menos frecuente, aparición de convulsiones. En su evolución pueden observarse manifestaciones sistémicas como hipertensión arterial, bradicardia o depresión respiratoria, síntomas que constituyen

Figura 2. Herniación cerebral


	Mecanismo fisiopatológico	Manifestación clínica
1 Hernia subfalcina	Herniación de la circunvolución del cíngulo a través de la hoz. Suele producirse por lesiones expansivas en el hemisferio cerebral que empujan la circunvolución del cíngulo por debajo de la hoz del cerebro	Compresión de la arteria cerebral anterior con infarto cerebral secundario
2 Hernia transtentorial central	Descenso del diencefalo, el mesencéfalo o la protuberancia. Pueden comprimir el acueducto de Silvio, causando hidrocefalia y también el tronco, alterando los centros cardiorrespiratorios	Estupor que progresa a coma asociado a alteraciones en el proceso respiratorio, pupilas midriáticas arreactivas, posturas de decorticación, descerebración y finalmente flacidez
3 Hernia transtentorial lateral o uncal	Descenso del uncus hacia el interior de la cisterna supraselar a través del tentorio con compresión del tronco cerebral, arteria cerebral posterior y III par craneal ipsilateral	Midriasis unilateral al hemisferio cerebral dañado y hemiparesia del hemisferio cerebral dañado
4 Hernia amigdalina	Descenso de las amígdalas cerebelosas a través del agujero magno, produciendo compresión del bulbo raquídeo y de la protuberancia	Disfunción de los centros respiratorio y cardiaco y frecuentemente son mortales

la denominada tríada de Cushing, signo de gravedad que representa un riesgo elevado de herniación inminente. En los casos de herniación cerebral, los síntomas dependerán de la localización de la misma, llegando a producir el coma y la muerte.

- En aquellos casos de inicio subagudo o crónico, es característico el papiledema. Su presencia confirma la existencia de hipertensión intracraneal, si bien su ausencia no la descarta pues requiere días para hacerse

manifiesto. Se puede observar también alteraciones visuales, tales como pérdida de la visión periférica, o diplopía por alteración de los pares craneales responsables de la motilidad ocular. Otros síntomas característicos son las alteraciones de la marcha y la coordinación y trastornos conductuales, así como alteraciones del desarrollo psicomotor en lactantes.

En la **Tabla 2** se describen algunos cuadros y patologías que pueden simular elevaciones agudas de la PIC.

Tabla 2. Diagnóstico diferencial de hipertensión intracraneal aguda

Hipoglucemia	Puede presentarse en ocasiones como alteración brusca del estado mental o convulsión focal o déficit neurológico focal
Encefalopatía metabólica	Existen numerosas etiologías metabólicas diferentes a la hipoglucemia que pueden producir alteración del estado mental desde estupor al coma, asociado en ocasiones a déficits neurológicos focales (aunque menos frecuente) Es típica la fluctuación clínica Algunos de estas etiologías son: hipoxia, hipercapnia, hipernatremia, cetoacidosis diabética, acidosis láctica, hipercalcemia, hipocalcemia, hipermagnesemia, hipertermia, hipotermia, aminoacidemia, porfiria, encefalopatía hepática, uremia, crisis de Addison, hipotiroidismo
Intoxicación aguda medicamentosa	Existen medicaciones que pueden dar lugar a una encefalopatía por efecto tóxico y cuando esta se manifiesta de forma abrupta puede confundirse con la HTIC Esta clínica se da cuando determinados fármacos se encuentran a altas concentraciones, por sobredosis terapéutica, ingestión involuntaria o abuso deliberado Alguno de estos fármacos que pueden provocar coma, cuando están a altas concentraciones son: sedantes, agentes anticolinérgicos y salicilatos En muchos casos, los hallazgos físicos pueden diferenciar la intoxicación del aumento de la PIC. Además, la intoxicación medicamentosa no suele asociarse con hallazgos neurológicos focales
Estatus epiléptico no convulsivo	El estatus epiléptico no convulsivo puede presentarse con una variedad clínica que incluye alteración del estado mental El electroencefalograma confirma el diagnóstico. Este estaría indicado en aquellos pacientes críticamente enfermos que están obnubilados o comatosos y no tienen hallazgos claros de HTIC
Migraña hemipléjica	Se caracteriza por cefalea con debilidad motora durante la fase del aura Los ataques pueden incluir, de forma variable, dolor de cabeza intenso, escotoma de centelleo, defecto del campo visual, entumecimiento, parestesia, debilidad unilateral, afasia, fiebre, letargia, coma y convulsiones Los síntomas pueden durar horas o días El diagnóstico se sospecha por la aparición episódica de hemiplejía y la respuesta al tratamiento específico para la migraña

HTIC: hipertensión intracraneal.

5. DIAGNÓSTICO

El diagnóstico de la HTIC se establece en base a una historia clínica compatible y hallazgos característicos en la exploración física, si bien su diagnóstico de confirmación generalmente viene determinado por las pruebas de neuroimagen. Otras pruebas diagnósticas pueden ser necesarias para determinar la etiología del cuadro.

Examen de fondo de ojo: aunque el desarrollo de papiledema requiere de tiempo de evolución

y puede no estar presente en casos de hipertensión intracraneal de desarrollo brusco, su presencia es uno de los indicadores más específicos de aumento de la PIC.

Neuroimagen:

- La tomografía computarizada (TC) es la prueba radiológica de elección inicial debido a su rapidez, disponibilidad y no invasividad, y debe realizarse tan pronto como se encuentre estabilizado el paciente en los casos de sospecha de HTIC, para confirmar

el diagnóstico e instaurar las medidas terapéuticas apropiadas (**Tabla 3**). No obstante, la ausencia de hallazgos patológicos en la TC inicial no descarta un aumento de la PIC en pacientes con clínica sugestiva, por lo que en estos casos deberá tomarse una actitud expectante siendo necesario en ocasiones monitorizar la PIC mediante técnicas invasivas o repetir la prueba de imagen en las horas posteriores.

- La resonancia magnética (RM) es más precisa que la TC para detectar aumentos de la PIC, pero requiere más tiempo y está menos disponible. Es una alternativa adecuada a la TC craneal en pacientes estables sin alteración del estado mental en los que se sospecha una PIC crónicamente elevada.
- La ecografía es una opción apropiada en pacientes con ventana transfontanelar en los que todavía no se ha producido el cierre de las suturas craneales.

Todas las pruebas de neuroimagen no solo contribuyen a establecer el diagnóstico de hipertensión intracraneal, sino que también aportan información sobre la etiología de esta.

Otras exploraciones radiológicas, como la arteriografía o la angiorresonancia, pueden ser ne-

cesarias en aquellos casos en los que el aumento de la PIC sea debido a alteraciones vasculares.

Medición invasiva de la PIC: la monitorización invasiva de la PIC establece de forma definitiva el diagnóstico de hipertensión intracraneal. No obstante, el riesgo de posibles complicaciones como infección o sangrado hace que esta se reserve para casos seleccionados en pacientes con GCS ≤ 8 tras un traumatismo craneal, o que por la etiología responsable del cuadro requieran un tratamiento médico o quirúrgico agresivo.

Exploraciones neurofisiológicas: aunque en el momento agudo no se realizan de forma rutinaria, el electroencefalograma puede estar indicado en casos de sospecha de PIC elevada con un curso atípico con normalidad en las pruebas de imagen. Así mismo, tanto el EEG como los potenciales evocados pueden ser de utilidad para la valoración del pronóstico y el seguimiento.

Punción lumbar: la realización de esta está indicada fundamentalmente en el estudio de la hipertensión intracraneal idiopática y cuando se sospeche infección del sistema nervioso central.

En aquellas ocasiones en las que se realice punción lumbar, debe llevarse a cabo la medición de la presión de apertura de LCR.

Tabla 3. Hallazgos de PIC elevada en la TC craneal

Desplazamiento de la línea media
Borramiento de surcos cerebrales
Obliteración de cisternas basales perimesencefálicas
Marca en huella digital en tabla interna de cráneo (en HTIC crónica)
Aumento diámetro de envoltura de nervio óptico >6 mm (en adultos)

HTIC: hipertensión intracraneal.

La realización de la punción lumbar está contraindicada si:

- Focalidad neurológica a pesar de la normalidad en las pruebas de imagen, puesto que estas pueden no siempre detectar aumentos de la PIC en su fase inicial.
- Sospecha de HTIC secundaria a infección del SNC hasta que no se realicen estudios de neuroimagen, debido al riesgo de herniación por disminución de la presión infratentorial.

En ningún caso la demora a la hora de la realización de la punción lumbar, en niños con sospecha de hipertensión intracraneal secundaria a infección, debe retrasar el inicio de la antibioterapia empírica.

6. TRATAMIENTO

El tratamiento urgente de la HTIC está indicado en aquellos pacientes con cifras de PIC > 20 mmHg durante más de 5 minutos, y en aquellos con PIC desconocida que presenten signos de herniación.

El tratamiento se basa en la estabilización inicial del paciente y la instauración de medidas de soporte que previenen el desarrollo de complicaciones neurológicas (Fig. 3).

6.1. Estabilización inicial

Los objetivos de la estabilización son:

- Asegurar oxigenación y ventilación adecuadas para prevenir la vasodilatación y, secundariamente, la elevación de la PIC causada por la hipoxemia e hipercapnia.

- Mantenimiento de una tensión arterial normal para mantener un adecuada presión de perfusión cerebral y prevenir la isquemia cerebral. Partes de la estabilización:

– **A: Vía aérea.** Cuando esté indicada la intubación endotraqueal se deben tomar precauciones para minimizar elevaciones de la PIC asociadas a este procedimiento. La intubación sin fármacos está contraindicada y se deben usar fármacos para secuencia rápida de intubación.

– **B: Respiración.** La PaCO₂ debe mantenerse entre 35 y 40 mmHg. Solo si existen signos de herniación inminente se puede utilizar hiperventilación más agresiva (PaCO₂ <30 mmHg) de forma temporal. La hiperventilación puede prevenir la herniación debido a que disminuye la presión diferencial entre los compartimentos cerebrales, pero está asociado a riesgo de isquemia cerebral por disminución del flujo sanguíneo cerebral, por lo que su uso está restringido.

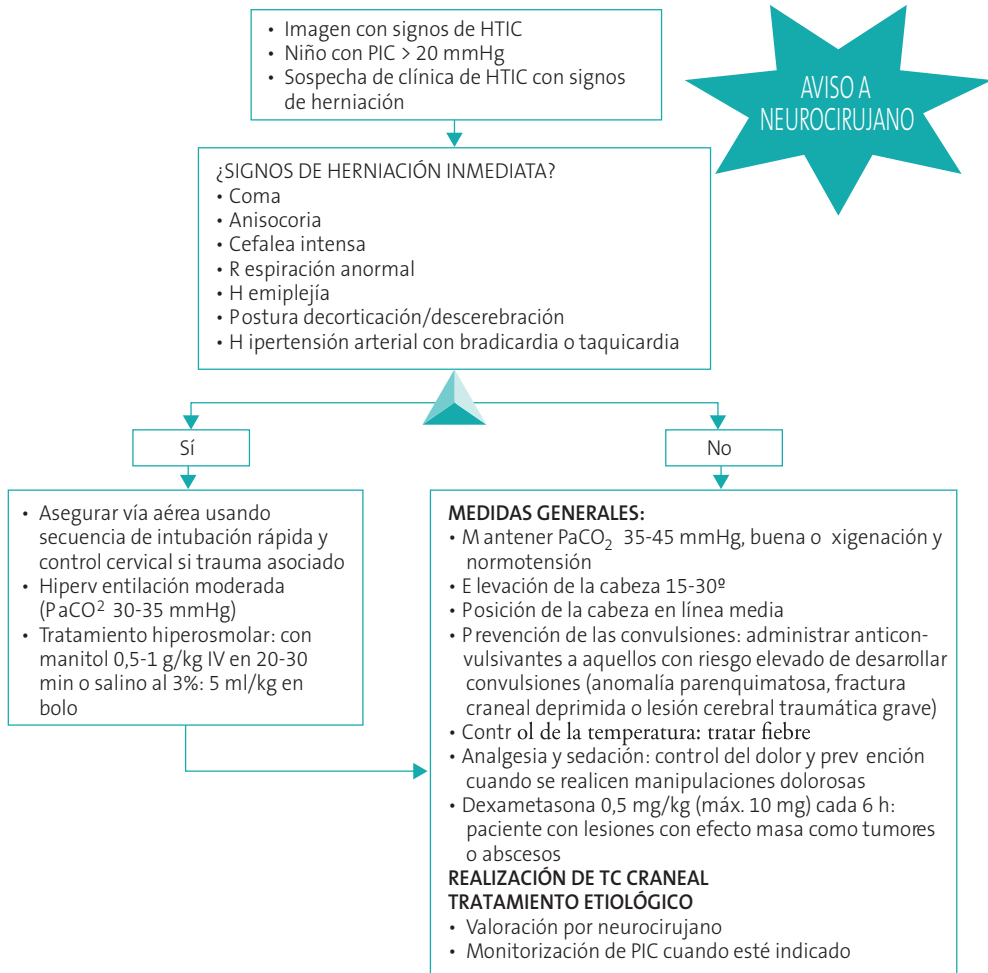
– **C: Circulación.** Se debe mantener tensión arterial para mantener una correcta perfusión cerebral y evitar lesiones isquémicas. Hay que evitar tanto la hipovolemia, porque disminuye la perfusión cerebral, como el exceso de volumen, ya que puede provocar edema cerebral y aumento de la PIC.

6.2. Medidas generales a todos los pacientes

Medidas posturales:

- La elevación de la cabeza 15-30° disminuye la PIC sin comprometer la tensión arterial media o la presión de perfusión cerebral.

Figura 3. Manejo en urgencias de la hipertensión intracraneal aguda



- Mantener la posición de la cabeza en línea media para no obstaculizar el retorno venoso.

Control de la temperatura: evitar la hipertermia ya que el aumento de la temperatura produce incremento del metabolismo cerebral y del flujo sanguíneo cerebral elevando la PIC.

Prevención de las convulsiones: administrar anticonvulsivantes a aquellos pacientes con

riesgo elevado de desarrollar convulsiones (anomalía parenquimatosa, fractura craneal deprimida o lesión cerebral traumática grave) ya que estas se asocian a aumento de la PIC.

Analgesia: los estímulos dolorosos producen aumentos de la PIC por lo que se debe instaurar tratamiento analgésico y prevenir estímulos dolorosos para instaurar tratamiento con anticipación.

6.3. Tratamiento médico antihipertensivo

Terapia hiperosmolar: el empleo de sustancias osmóticamente activas produce paso de líquido del espacio extracelular a la circulación, disminuyendo el volumen cerebral y la PIC. Los agentes más empleados son el manitol y el suero salino hipertónico:

- Manitol a 0,5 a 1 g/kg (2,5-5 ml/kg de manitol 20%) intravenoso en 20-30 minutos (máximo 100 g). Tiene un inicio de acción muy rápido, lo que hace que algunos autores lo prefieran como tratamiento inicial. Como efecto secundario produce diuresis intensa, por lo que se debe monitorizar la volemia y el equilibrio electrolítico.
- Suero salino hipertónico al 3% en bolo intravenoso a dosis de 5 ml/kg. Puede repetirse cada hora siempre y cuando no se supere un nivel de sodio sérico de 160 mEq/l. Tras los bolos iniciales y una vez controlada la PIC, se puede emplear en infusión continua a dosis de 0,5-1,5 ml/kg/h para mantener la PIC <20 cm H₂O. Presenta la ventaja respecto al manitol de no producir diuresis osmótica significativa, por lo que es de elección en pacientes hemodinámicamente inestables. Para una mayor seguridad es recomendable utilizar salino hipertónico al 3% precargados (comercializados) y no hace las preparación con la mezcla de salino al 0,9% y ampollas de cloruro sódico al 20%.

Hay autores que administran tratamiento combinado (manitol y salino al 3%) ya que parece que el salino al 3% compensa la hiponatremia e hipovolemia asociado al manitol y, por otro lado, el manitol ayuda a compensar el empeoramiento del edema vascular vasogénico que

puede ocurrir con el uso prolongado del salino al 3%.

Corticoides: en pacientes con edema vasogénico ocasionado por lesiones con efecto masa como tumores o abscesos se recomienda el empleo de dexametasona (0,25-0,5 mg/kg) cada 6 horas (máx. 16 mg/día).

Coma barbitúrico: los barbitúricos se emplean en caso de HTIC refractaria a otras medidas. Su efecto se basa en la disminución del metabolismo cerebral, con la consiguiente reducción del flujo sanguíneo cerebral y de la PIC. El más empleado es el pentobarbital, que debe administrarse bajo monitorización electroencefalográfica a la dosis mínima necesaria para inducir un patrón de brote-supresión, con intervalos de supresión de 5-15 segundos.

Tratamiento quirúrgico: está indicado en pacientes en los que no se logra el control de la HTIC con medidas farmacológicas:

- Drenaje de LCR a través de derivaciones externas que permiten tanto medir la PIC como evacuar el LCR.
- Descompresión quirúrgica: se basa en la realización de una craniectomía descompresiva en la que se retira parte del cráneo para permitir compensar la elevación de la PIC.

6.4. Criterios de ingreso

Todos los pacientes con diagnóstico de hipertensión intracraneal deben ser hospitalizados, siendo la mayoría en una Unidad de Cuidados Intensivos, a excepción de aquellos pacientes estables con sintomatología leve, sin signos clínicos de alarma.

7. HIPERTENSIÓN INTRACRANEAL IDIOPÁTICA

La hipertensión intracraneal idiopática (HII) o pseudotumor cerebri se caracteriza por la presencia de signos y síntomas de aumento de la presión intracraneal, en ausencia de anomalía estructural en las pruebas de imagen y de alteraciones en la composición del líquido cefalorraquídeo.

La patogenia es desconocida, pero se establecen tres mecanismos fundamentales a través de los cuales diversos factores etiopatogénicos actúan: aumento de producción de líquido cefalorraquídeo (LCR) en los plexos coroideos, disminución del drenaje de LCR a través de las granulaciones aracnoideas y aumento de la presión en los senos venosos.

Aunque se trata de una enfermedad idiopática por definición, en un pequeño porcentaje de los casos se ha relacionado con afecciones sistémicas como enfermedades endocrinológicas (enfermedad de Addison, hipoparatiroidismo), obesidad, hipervitaminosis A y administración de ciertos fármacos (tetraciclinas, retinoides, hormona de crecimiento, corticoides). Los mecanismos a través de los cuales estas entidades conducen a un aumento de la PIC son inciertos.

La manifestación clínica más frecuente es la cefalea. No existe un patrón específico característico de HII, pero sí es frecuente que esta sea más intensa al despertar y mejore a lo largo del día. Otros síntomas característicos son las náuseas y vómitos, cervicalgia, *tinnitus* pulsátil y alteraciones visuales como fotopsias, pérdida visual intermitente de segundos de duración característica del papiledema o diplopía secundaria a parálisis del sexto par craneal.

El diagnóstico es de exclusión, por lo que ante la sospecha de HII deben realizarse las pruebas complementarias precisas encaminadas a confirmar el diagnóstico y excluir causas secundarias (Tabla 4). En el **examen oftalmológico** se puede encontrar la presencia de papiledema que es el hallazgo más específico en los pacientes con HII. Es generalmente bilateral, aunque puede ser asimétrico. El edema de la cabeza del nervio óptico es el principal predictor de pérdida visual en estos pacientes. Otro hallazgo característico en la valoración oftalmológica es la parálisis del sexto par craneal, tanto uni- como bilateral, y es el causante de la diplopía.

Las **pruebas de neuroimagen** se realizan para descartar lesiones ocupantes de espacio. De-

Tabla 4. Criterios diagnósticos de hipertensión intracraneal idiopática

Síntomas y signos de aumento de la PIC
Exploración neurológica normal (excepto papiledema y parálisis del VI par craneal)
Pruebas de neuroimagen normales (excepto signos indirectos de aumento de la PIC)
Presión de apertura de LCR elevada con composición normal del mismo
Exclusión de otras causas de hipertensión intracraneal

HTIC: hipertensión intracraneal; **LCR:** líquido cefalorraquídeo; **PIC:** presión intracraneal.

ben ser normales, aunque pueden mostrar signos indirectos de aumento de la PIC. La prueba radiológica de elección es la RM.

El diagnóstico de confirmación se obtiene mediante la realización de punción lumbar en decúbito lateral que demostrará un aumento de la PIC, observándose una presión de apertura de LCR >20 mmHg. La composición del LCR debe ser normal.

El tratamiento persigue dos objetivos, conseguir el alivio de la sintomatología y prevenir la principal complicación; el deterioro visual ocasionado por la atrofia óptica que puede producirse en casos de curso prolongado.

En todos los casos se deben tomar unas medidas generales, como mantener una dieta con restricción de sodio y pérdida de peso en el caso de pacientes obesos.

El tratamiento farmacológico son los inhibidores de la anhidrasa carbónica (acetazolamida o topiramato) asociado o no a los diuréticos de asa (**Tabla 5**).

El uso de los corticoesteroides está indicado en aquellos casos con compromiso visual grave en el momento del diagnóstico. Se usan ciclos cortos de prednisona o metilprednisolona asociados a la acetazolamida ya que parece mejoran los resultados. No obstante, debe evitarse el tratamiento prolongado con corticoides puesto que su empleo de forma crónica también se asocia al desarrollo de HII.

La cirugía (fenestración de la vaina del nervio óptico o derivación del LCR) se reserva para pacientes en los que persiste clínica a pesar de tratamiento médico, cuando este no es tolerado y en casos de deterioro visual rápido que no responde a medidas farmacológicas.

Tabla 5. Tratamiento farmacológico de la hipertensión intracraneal idiopática

	Dosis	Comentarios
Acetazolamida	25-100 mg/kg/día cada 12 horas Dosis máximo 2 g/día	Actúa disminuyendo la producción de LCR
Topiramato		Anticonvulsivante con efecto inhibidor de la anhidrasa carbónica. Efecto profiláctico para el control de la cefalea, supone un beneficio añadido en aquellos pacientes en los que se asocia a migraña o cefalea tensional. Uno de sus efectos secundarios, la pérdida de peso, puede ser beneficioso en aquellos pacientes con HII secundaria a obesidad
Furosemida	1-2 mg/kg/día cada 8-12 horas	Actúa inhibiendo el transporte de sodio al tejido cerebral Se ha descrito como terapia adyuvante válida empleándose de forma conjunta con acetazolamida. Debido a su efecto diurético, se debe monitorizar el equilibrio electrolítico durante el tratamiento y en ocasiones puede ser necesario el empleo de suplementos de potasio

HII: hipertensión intracraneal idiopática; **LCR:** líquido cefalorraquídeo.

BIBLIOGRAFÍA

1. Cleves-Bayon C. Idiopathic intracranial hypertension in children and adolescents: an update. *Headache*. 2018 Mar; 58(3):485-93.
2. Aylward SC, Reem RE. Pediatric Intracranial Hypertension. *Pediatr Neurol*. 2017 Jan;66:32-43.
3. Brophy GM, Human T, Shutter L. Emergency neurological life support: pharmacotherapy. *Neurocrit Care*. 2015 Dec; 23 Suppl 2:S48-68.
4. Tasker RC. Elevated intracranial pressure (ICP) in children: clinical manifestations and diagnosis. En: UpToDate [en línea] [consultado el 20/02/2020]. Disponible en: <https://www.uptodate.com/contents/elevated-intracranial-pressure-icp-in-children-clinical-manifestations-and-diagnosis>
5. Tasker RC. Elevated intracranial pressure (ICP) in children: Management. En: UpToDate [en línea] [consultado el 20/02/2020]. Disponible en: <https://www.uptodate.com/contents/elevated-intracranial-pressure-icp-in-children-management>